



Νικόλαος Δ. Βραχνής

MD, PhD, FRCOG, DFFP, PCME
Μαιευτήρας - Γυναικολόγος

Αναπλ. Καθηγητής Μαιευτικής - Γυναικολογίας
Ιατρική Σχολή Πανεπιστημίου Αθηνών
Επισκέπτης Καθηγητής Μαιευτικής και Ιατρικής
Εμβρύου Πανεπιστημίου St. George's Λονδίνου

Βασιλίσσης Σοφίας 124B • 115 26 Αθήνα
τηλ.: 210 7777442 • fax: 210 7777390
κιν.: 6974 441144
email: nvrachnisiatreio@hotmail.com

ΚΟΛΠΙΚΗ ΑΙΜΟΡΡΟΙΑ ΣΤΟ ΠΡΩΤΟ ΤΡΙΜΗΝΟ ΤΗΣ ΚΥΗΣΗΣ

Εισαγωγή

Κολπική αιμόρροια μπορεί να εμφανιστεί σε όλα τα τρίμηνα της κύησης, αποτελώντας ένα σημείο που σχεδόν πάντα θορυβεί τις εγκύους. Αιμόρροια στο πρώτο τρίμηνο της κύησης εμφανίζεται περίπου σε 15-25% των κυήσεων.



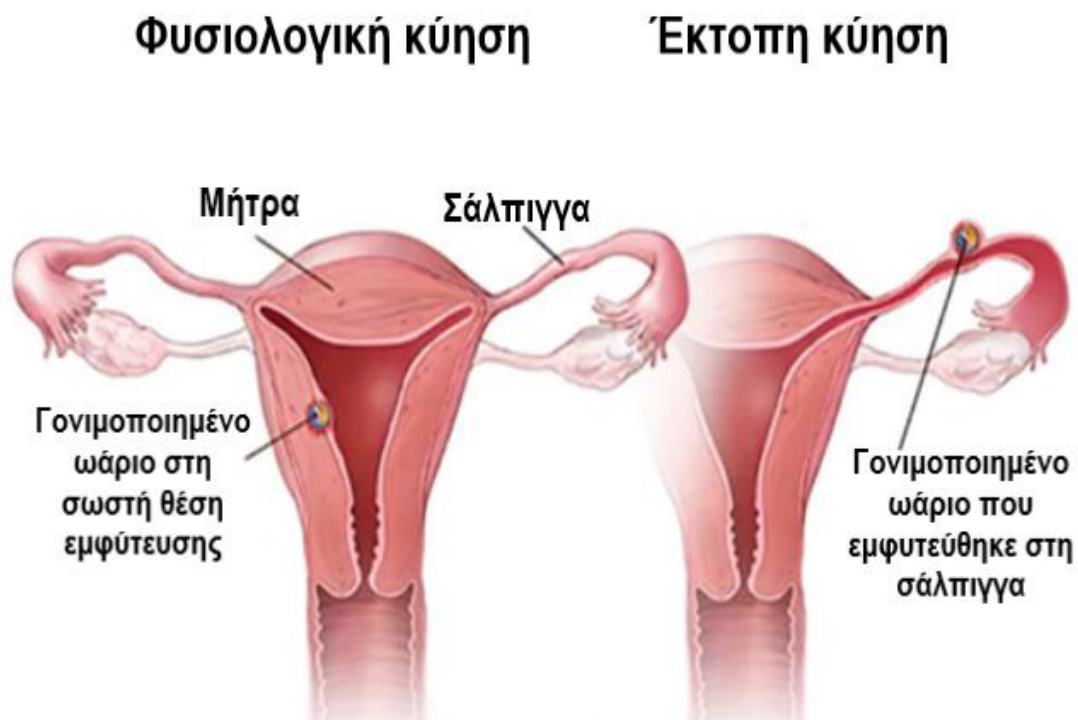
Αναλόγως την ποσότητα του αίματος, την ηλικία της κύησης, του ατομικού ιστορικού, των αποτελεσμάτων του υπερηχογραφικού ελέγχου και των αιματολογικών εξετάσεων γίνεται μια εκτίμηση της αιτίας της αιμόρροιας αυτής. Οι πιο συχνές αιτίες κολπικής αιμόρροιας είναι:

- Η εμφύτευση της κύησης στο εσωτερικό της μήτρας (κατά τη 1^η-2^η εβδομάδα της κύησης)

- Η αποβολή του κυήματος (επαπειλούμενη, ατελής, πλήρης)
- Η έκτοπη κύηση
- Οποιαδήποτε παθολογία του τραχήλου ή της μήτρας (πχ πολύποδας, ινομυώματα, λοιμώξεις)
- Τραυματισμός του τραχήλου της μήτρας (μετά από σεξουαλική επαφή, μετά από γυναικολογική εξέταση ή τεστ Pap)
- Ανωμαλίες στον καρυότυπο του εμβρύου (πχ τρισωμίες 21, 13, 18)

Σε πολλές περιπτώσεις δε θα βρεθεί κάποια συγκεκριμένη αιτία της αιμορραγίας παρά τον ενδεδειγμένο έλεγχο που θα διενεργηθεί. Θα πρέπει να βρεθεί ο καρδιακός παλμός του εμβρύου για να επιβεβαιωθεί πως το έμβρυο ζει, ενώ η απεικόνιση του εμβρύου εντός της ενδομήτριας κοιλότητας θα αποκλείσει την πιθανότητα έκτοπης κύησης που αποτελεί μια κατάσταση που χρήζει στενής παρακολούθησης και πιθανά θεραπευτικής παρέμβασης.

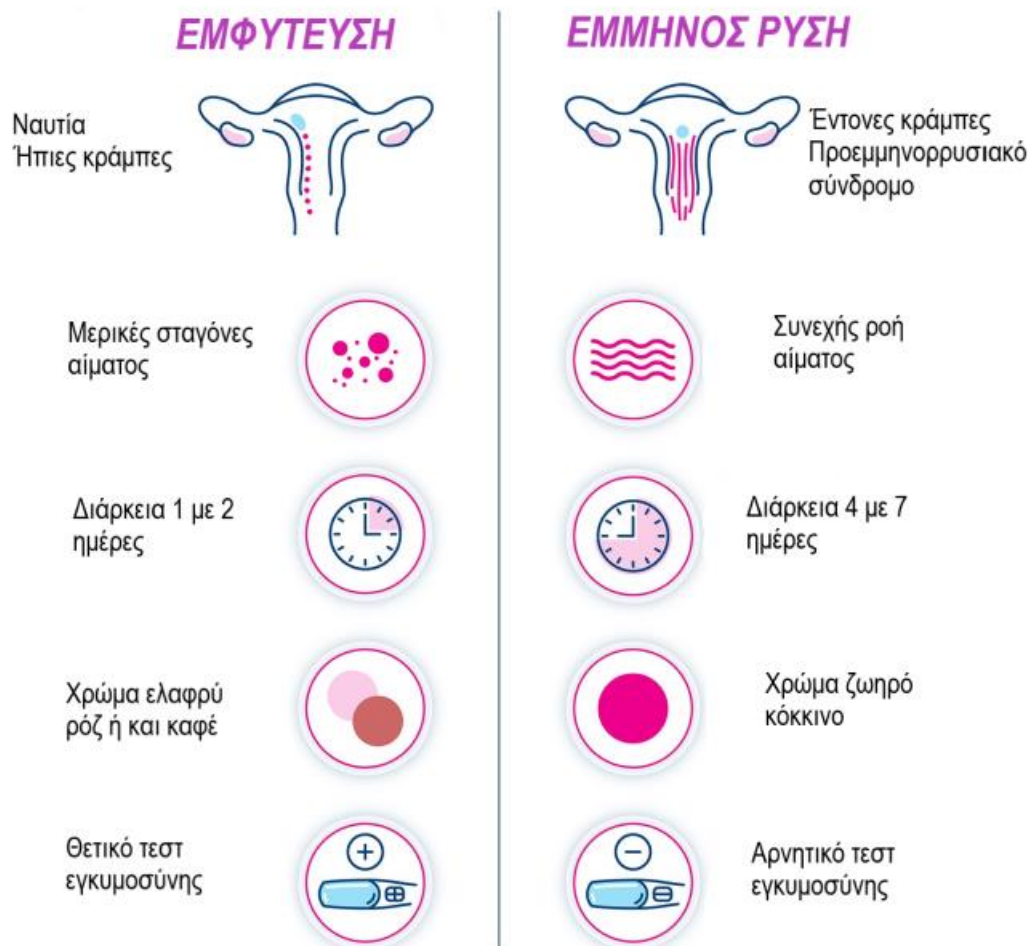
Εικόνα 1. Έκτοπη κύηση



Όταν η κολπική αιμόρροια είναι ήπια και εμφανίζεται περίπου μία με δύο εβδομάδες από τις γόνιμες ημέρες του προηγούμενου κύκλου σας πολλές φορές οφείλεται στην εμφύτευση του γονιμοποιημένου ωαρίου

στη μήτρα. Πρόκειται για ένα απολύτως φυσιολογικό φαινόμενο που δεν απαιτεί καμία ιατρική παρέμβαση και δεν επιβαρύνει την υγεία ούτε της εγκύου ούτε του εμβρύου.

Εικόνα 2. Διαφορές εμμήνου ρύσεως και αιμόρροιας λόγω εμφύτευσης



Πιο σπάνια αίτια κολπικής αιμόρροιας στο πρώτο τρίμηνο της κύησης αποτελούν η ύπαρξη δυσπλασίας ή νεοπλασίας του κατώτερου γεννητικού συστήματος της εγκύου (πιο συχνά του τραχήλου της μήτρας) καθώς και η ύπαρξη υποχοριονικού αιματώματος.

Αναλόγως την αιτία, η κολπική αιμόρροια στο 1^ο τρίμηνο της κύησης μπορεί να έχει άριστη πρόγνωση και για την μητέρα και για το έμβρυο ή να οδηγήσει σε διάγνωση της αποβολής του εμβρύου.

Διερεύνηση

Τις περισσότερες φορές οι γυναίκες που εμφανίζουν κολπική αιμόρροια ανησυχούν ιδιαίτερα. Συγκεκριμένες εξετάσεις θα αποκλείσουν τις επικίνδυνες καταστάσεις για την υγεία της εγκύου και του εμβρύου, όπως είναι η εξωμήτριος κύηση και η αποβολή. Μέσω υπερηχογραφήματος μπορεί να ανευρεθεί η ύπαρξη του εμβρύου μέσα στη μήτρα καθώς και ο καρδιακός παλμός του εμβρύου (από την 5^η εβδομάδα της κύησης).